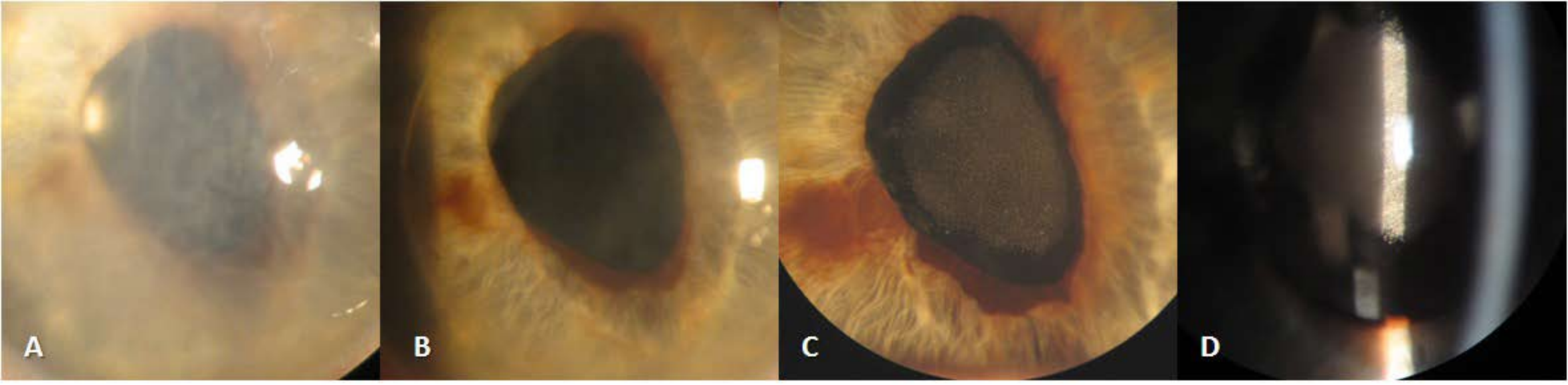

Клинический случай. Артифакия, ЭД; до операции (A). Спустя 6 мес. после инвертной фемто-DSEK (B). Через 24 мес. после инвертной фемто-DSEK; помутнение ИОЛ (C, D)